Naše prvé skúsenosti s biosyntetickou protézou Omniflow II

R. Slyško, M. Gajdošová, R. Lámala
OCCH, UNB, NsvCaM Antolská

XXII. Slovenský kongres cievnej chirurgie
Jasná 4/2018

História

- 1944 – Dos Santos – VSM autologa – patch plastika po EA AFS
- Kunlin – VSM autologa reversa ako náhrada častí AFS

- 1952 – Voorhees – prvé tkané protetické konduity

EBM - fakty

- **postavenie autológneho venózneho a arteriálneho (mamaro-koronárne bypassy) materiálu je nespochybniteľné!!! – priechodnosť, rezistencia na infekciu, prípadne antigénne vlastnosti (vs. homológne arteriálne grafty)**

EBM - fakty

- Priechodnosť
  - VSM autologa – hraničný prietok 10 ml/ min
  - Protéza – hraničný prietok 50 ml/min
- Rezistencia na infekciu
  - protetické materiály majú vysokú afinitu k infikovaniu

EBM – fakty/ otázky

- Anatomické lokality s tepnami veľkého diametra?

- Absencia autológneho materiálu z akýchkoľvek príčin

(spotrebované, nevhodné pre diameter, pozápalové zmeny) ??

Súbor pacientov – Omniflow II.

- 5 pacientov
- spoločné znaky
  - prítomnosť závažnej infekcie na nohe resp. DK s vysokými hodnotami CRP, septické stavy
  - absencia vhodnej autológnej žily pri potrebe infraingvinálnej rekonštrukcie
  - dôvodná obava o primárnu infekciu rekonštrukcie pri súčasnom zlom bakteriologickom statuse (MRSA, VRSA a pod.)

Súbor pacientov – Omniflow II.

- Vek – 57 – 85
- M:Ž - 3:2
- DM – 3
- fajčenie – 4
- HLP – 4
- reoperácie/ redo - 3

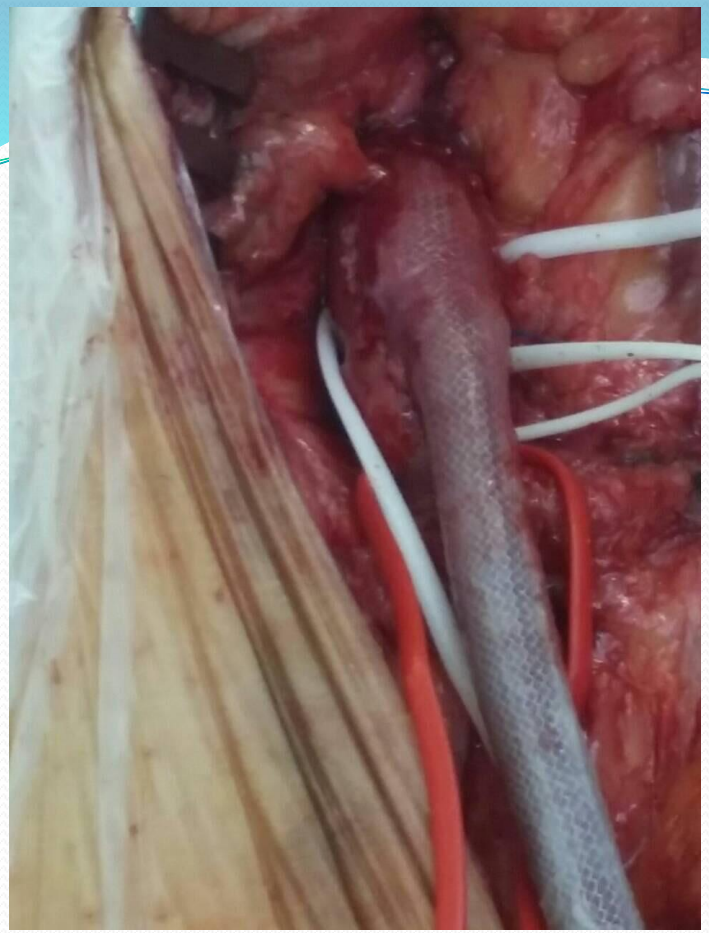

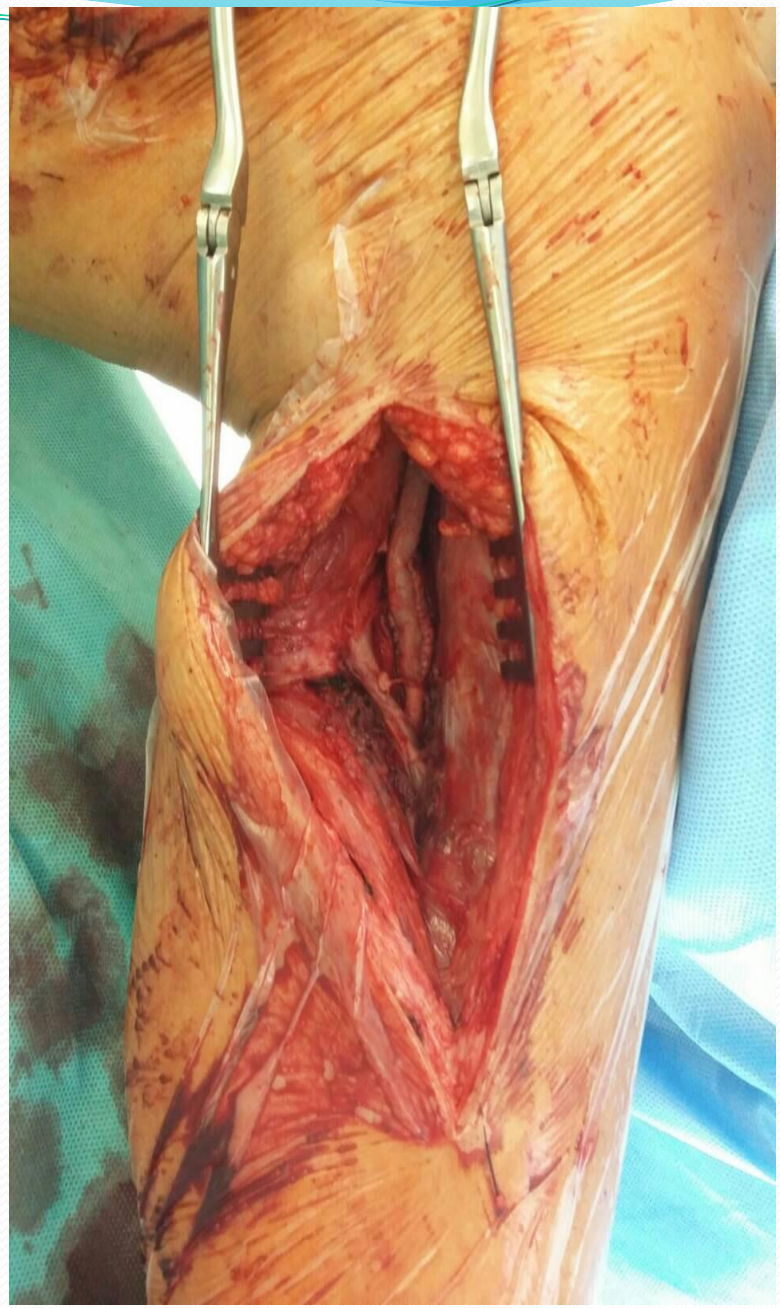







Výsledky

- 4 pacienti – priechodné rekonštrukcie s vyhojením defektov a amputačných rán – priemerná dĺžka priechodnosti 7 mesiacov(1 x viac ako rok, 1 x 2 mesiace)

- 1 pacientka – biosyntetická protéza bola vkladaná do priameho miesta infekcie (dehiscencia rán po predhádzajúcej rekonkštrukcii) – nutnosť resekcie proximálnej aj distálnej anastomózy a náhrady homológnou VSM

Závery – postrehy/ malý súbor pacientov!

- výborný materiál v prípade implantácie u pacientov s vysokým rizikom infekcie ascendetnou lymfatickou cestou a pri septickom stave
- oproti VSM a konvenčným syntetickým graftom nie je elastická, zvýšená pozornosť na rotáciu!
- výborná manipulácia pri našívaní – pripomína prácu so žilou

Závery – postrehy/ malý súbor pacientov!

- Nie je vhodná ako graft vkladaný do priameho ložiska infekcie – prichádza k porozite a deštrukcii biologického materiálu graftu medzi opornou sieťkou
- v prípade väčšieho diametra by mohla byť vhodným graftom na aortálnu chirurgiu
- nevýhodou je vysoká cena

Ďakujem za pozornosť