



# Vzácná příčina akutní ischemie horní končetiny u 45 leté pacientky

Leško M., Guňka I., Hudák A.

Fakultní nemocnice Hradec Králové – oddělení Cévní chirurgie



# Průběh

Hlášení na OUM:

Pacientka roč. 1971

Akutní tepenný uzávěr levé horní končetiny

# Příčina

- Disekce aorty s útlakem pravého lumen ? možné
- Fis s embolizací ? nepravděpodobné

# Anamnéza potíží

- LHK chladná, lividní, již s poruchou hybnosti a citlivosti od zápěstí distálně - trvání cca 6 hodin
- Před 24 hod. bolest mezi lopatkami
- Vzala analgetika bez efektu

OA: Diabetes mellitus II. typu na PAD a Inzulinu

Trombofilní stav-Leidenská mutace

# Příčina

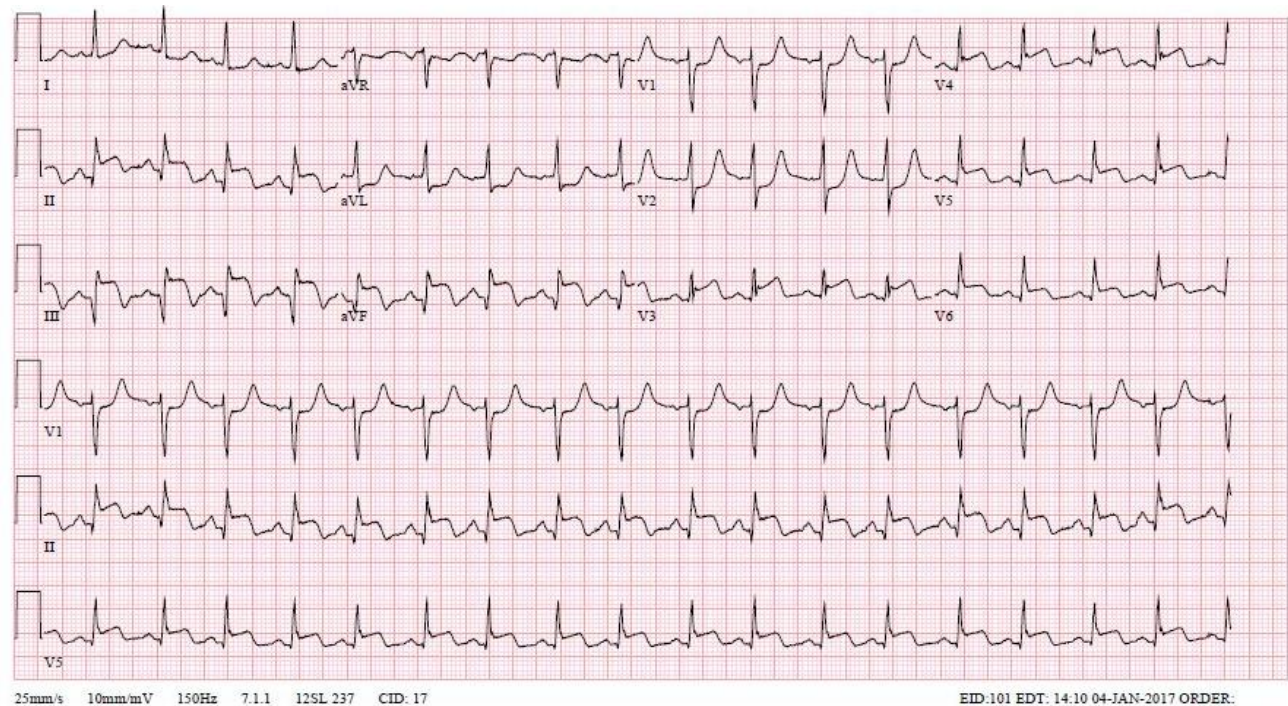
- Disekce aorty ? možné
- Fis ? nemožné
- IM ? pravděpodobné
- Paradoxní embolie ? nepravděpodobné

# Diagnostika

**EKG** subakutní transmurální infarkt myokardu diafragmaticky

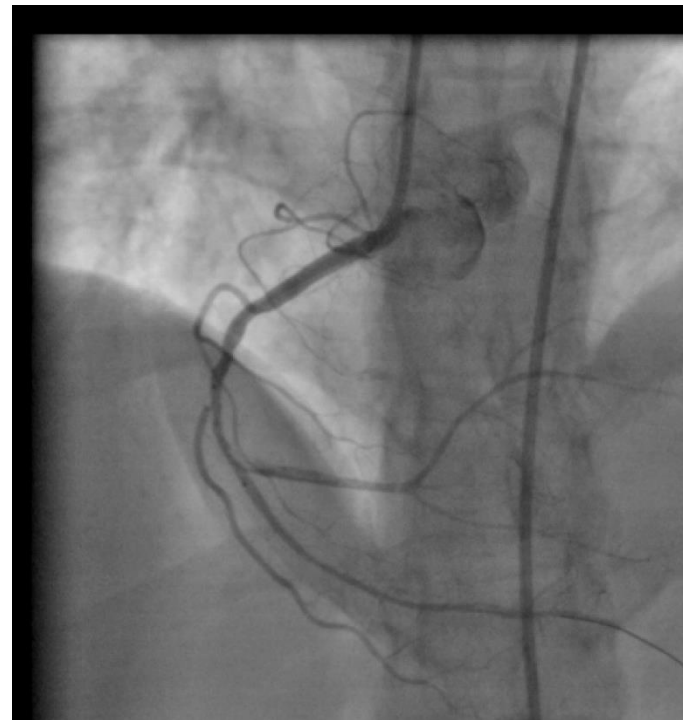
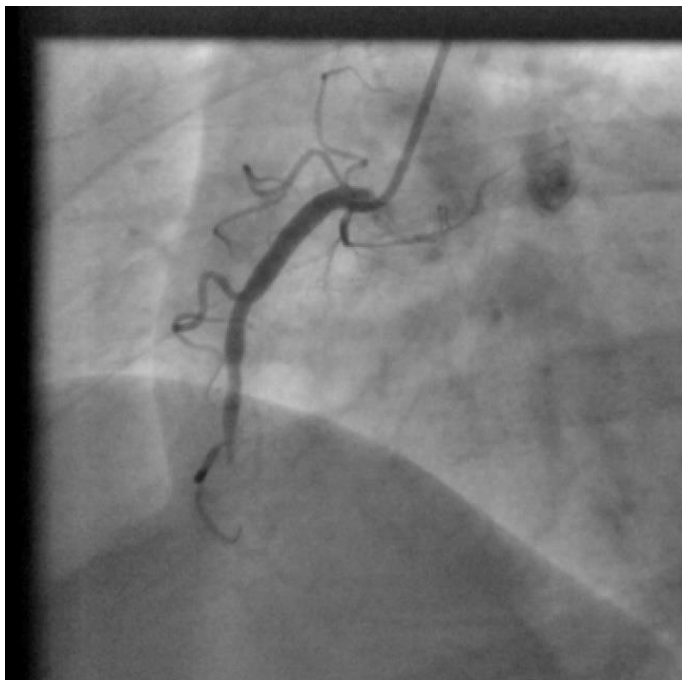
TnT 1562

CKMB 4,83



# Terapie

dPCI ACD2 s aspirací trombu + implantace BMS



# Diagnostika a terapie

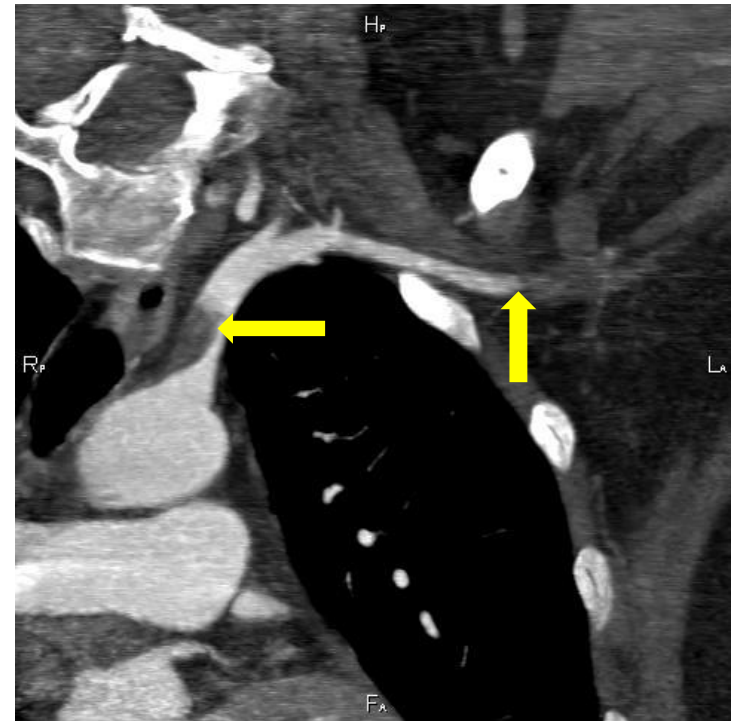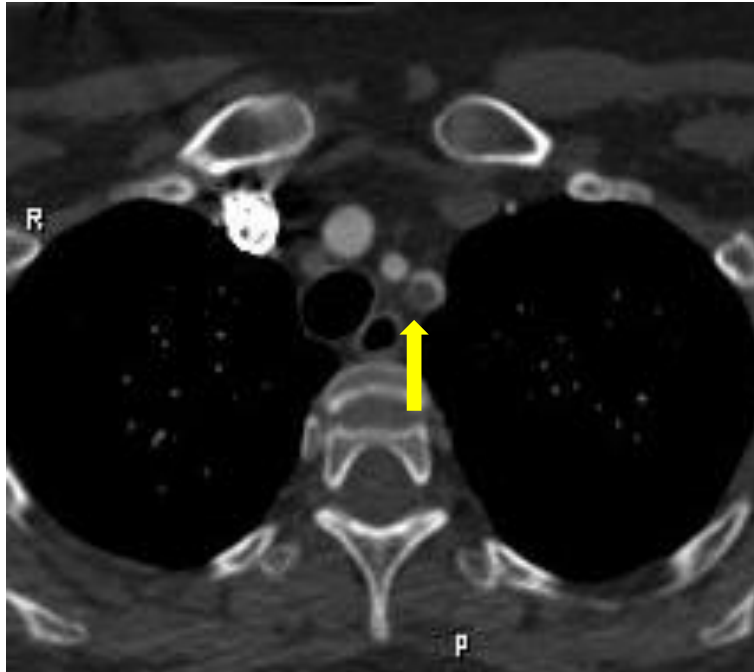
Chir. sál - embolectomie ?

CTAG a zobrazení uzávěru, emolus,  
atheroskleróza ?



# Diagnostika

**CTAG** embolus v odstupu a. subclavia, uzávěr a. brachialis



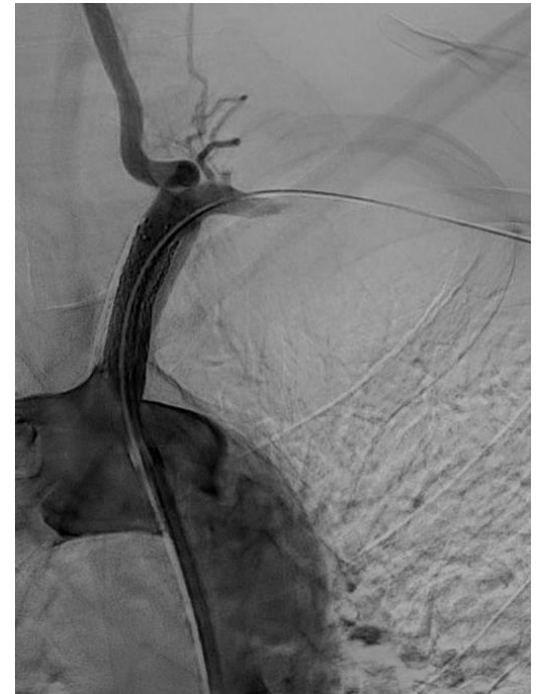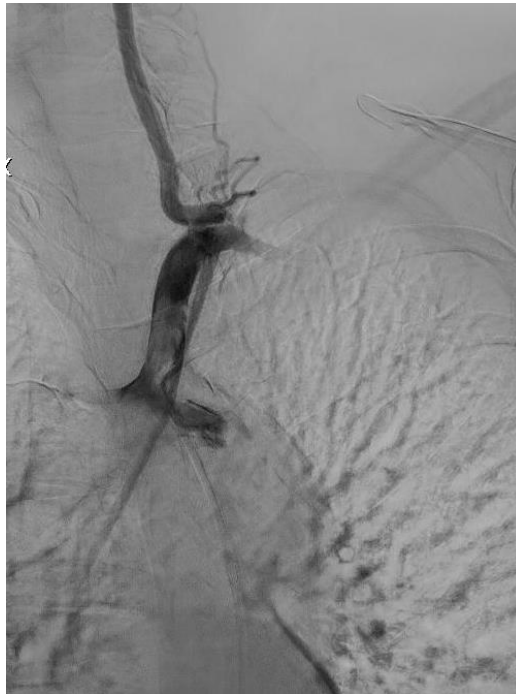
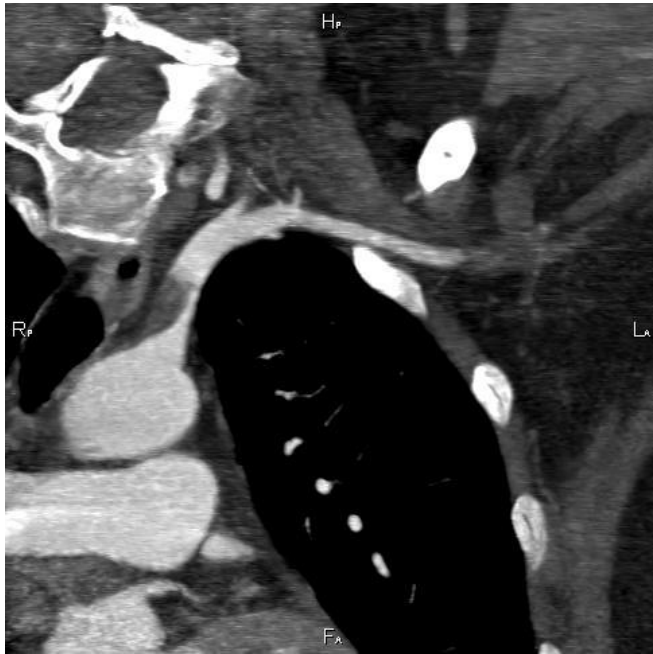# Terapie

Chir. embolectomie Fogartyho katetrem?

Vasografie, PTA a stent do a. subclavia a  
následně embolectomie Fogartyho katetrem?

# Terapie

Zavedení stentu do odstupu a. subclavia - stabilizace embolu



# Terapie

Chirurgická trombektomie a.brachialis, a.radialis, a.ulnaris, obnovena pulzace do periferie

Fasciotomie kompartmentů předloktí, ischemie je kolem 9 hod - svaly životné

Vše v lokální anestezii

# Další průběh

TEE - průkaz PFO s pravo-levým zkratem při Valsalvově manévru

Srdeční oddíly bez trombů

UZ žil dolních končetin a pánve bez průkazu HŽT

Zdroj embolu - ložisko akutního infarktu myokardu

# Další průběh

V dalším průběhu prodělala pacientka TIA

Stav přehodnocen jako opakovaná paradoxní embolizace  
při významném P - L zkratu

Plánován uzávěr PFO

# Další průběh

Bez chirurgických komplikací

Postupně uzávěr fasciotomií předloktí

Rehabilitace zápěstí a prstů ruky

Dimise domů 17.den od přijetí

ASA, Clopidogrel, Warfarin

# DISKUSE

## Emboligenní uzávěry tepen horních končetin:

Embolizace při FIS

Embolizace při TOS

Embolizace z aterosklerotického plátu

Embolizace z ložiska IM

Paradoxní embolizace



# DISKUSE

Koronární choroba u mladých žen v reprodukčním věku  
relativně vzácná

Infarkt myokardu u žen mezi 30-45 roky 13x méně častý než u  
mužů

Paradoxní embolizace do koronárních tepen extrémně vzácná

# Závěr

Příchod k lékaři pro poruchu hybnosti HK z akutní kritické ischemie, ačkoliv primárním onemocněním byla paradoxní embolizace a následkem Q infarkt myokardu - zcela raritní



CHIRURGICKÁ KLINIKA  
FN HRADEC KRÁLOVÉ

# Děkuji za pozornost

